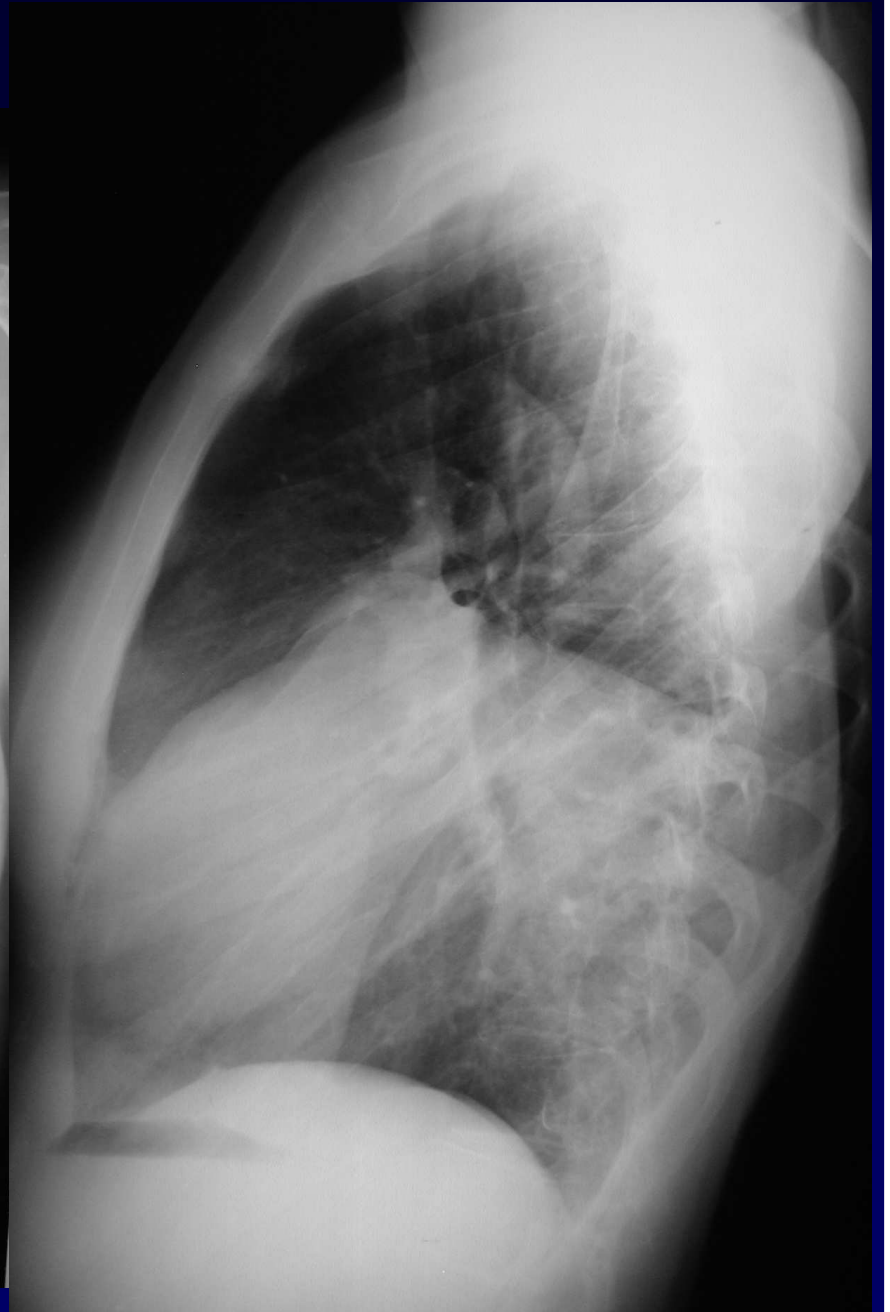
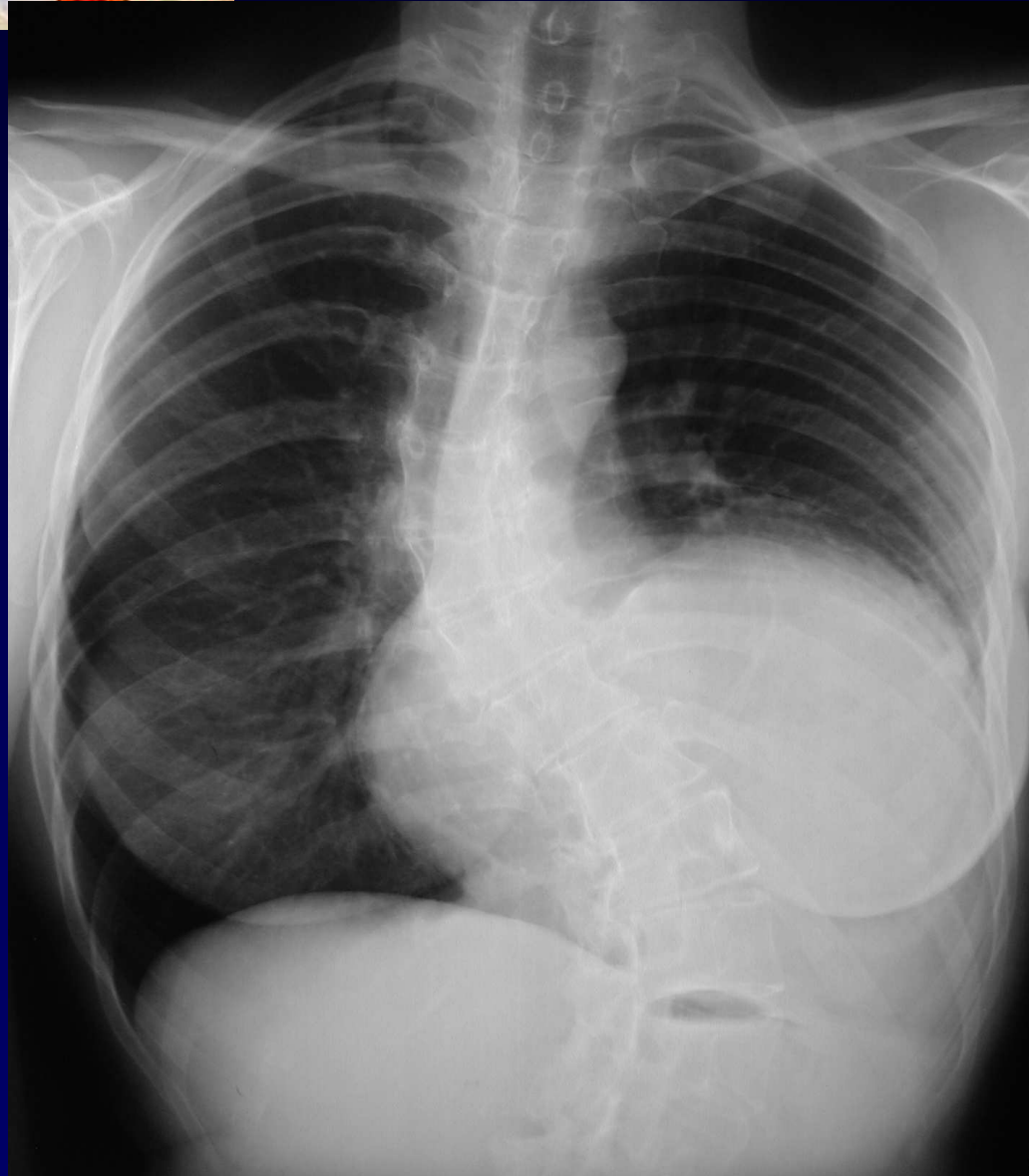
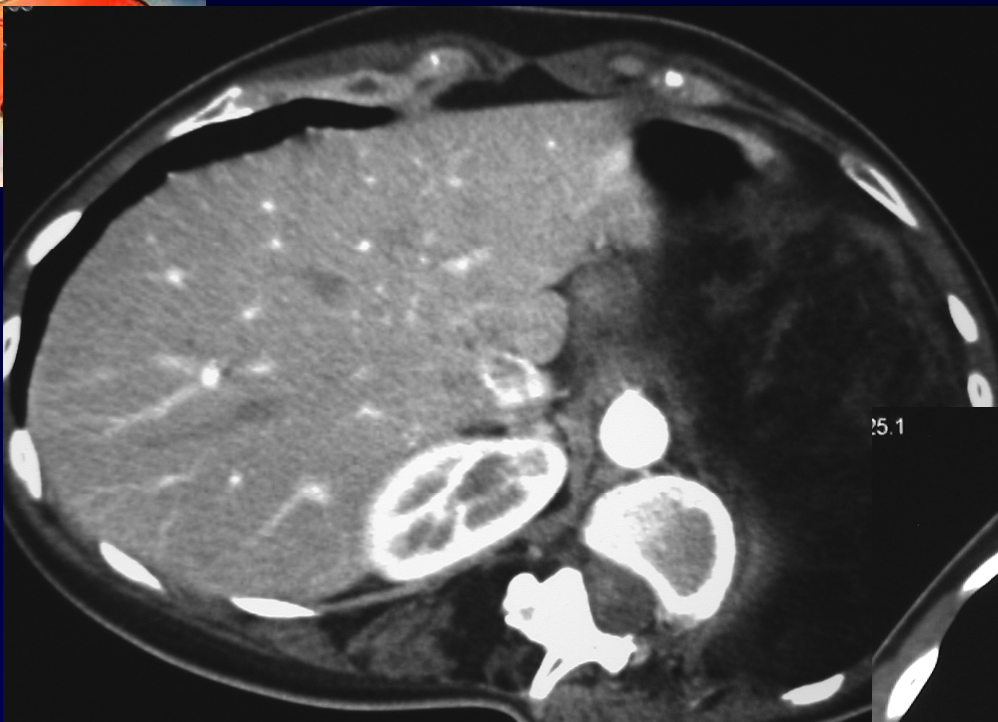


QUIZ Septembre 2009

Femme de 53 ans

Bilan thoracique pour bronchite, dyspnée et épisodes de tachycardie





25.1

5.0/0.6/p1.4

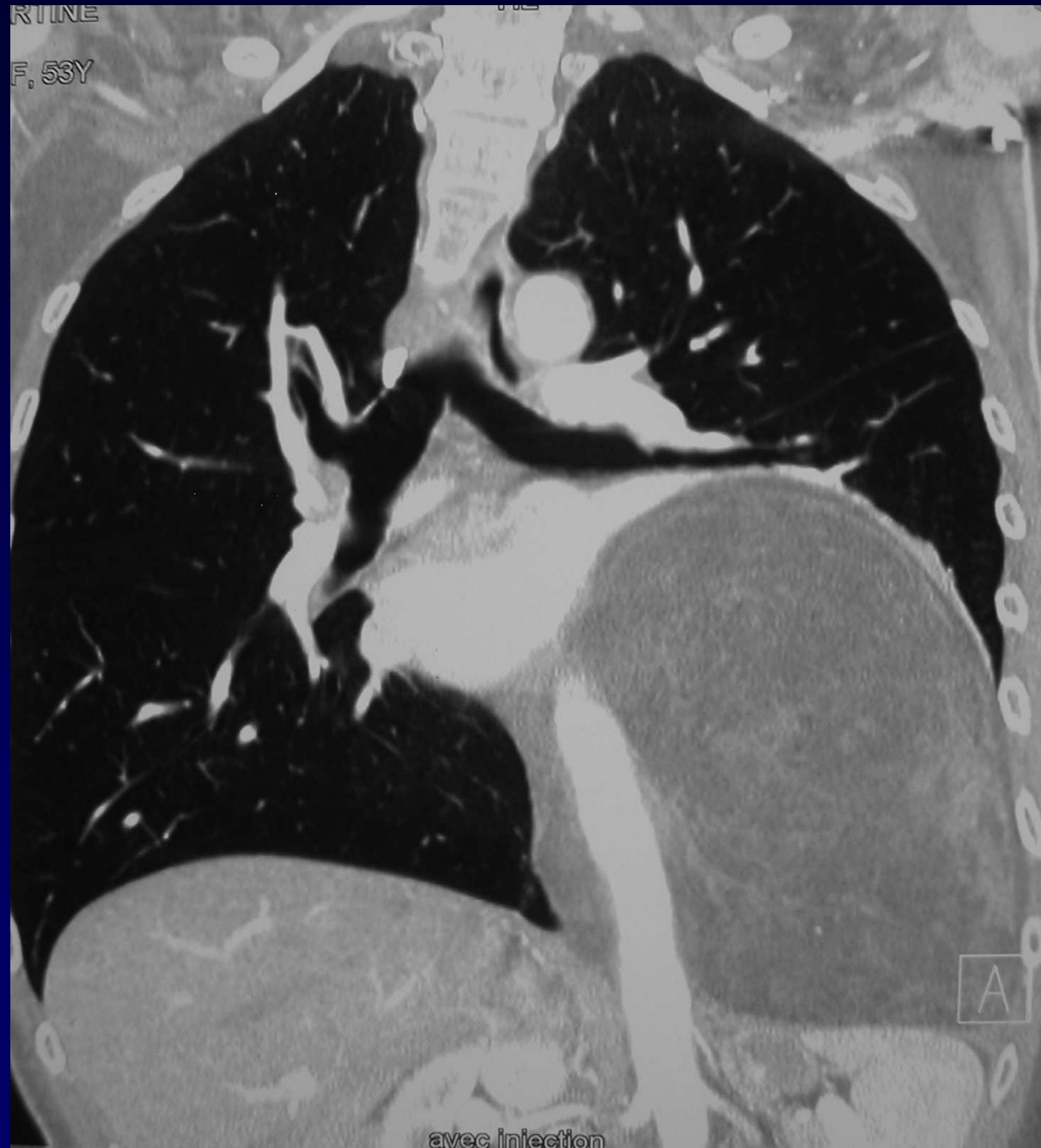10cm

W 350
C 30

avec injection

10cm

W 350
C 30



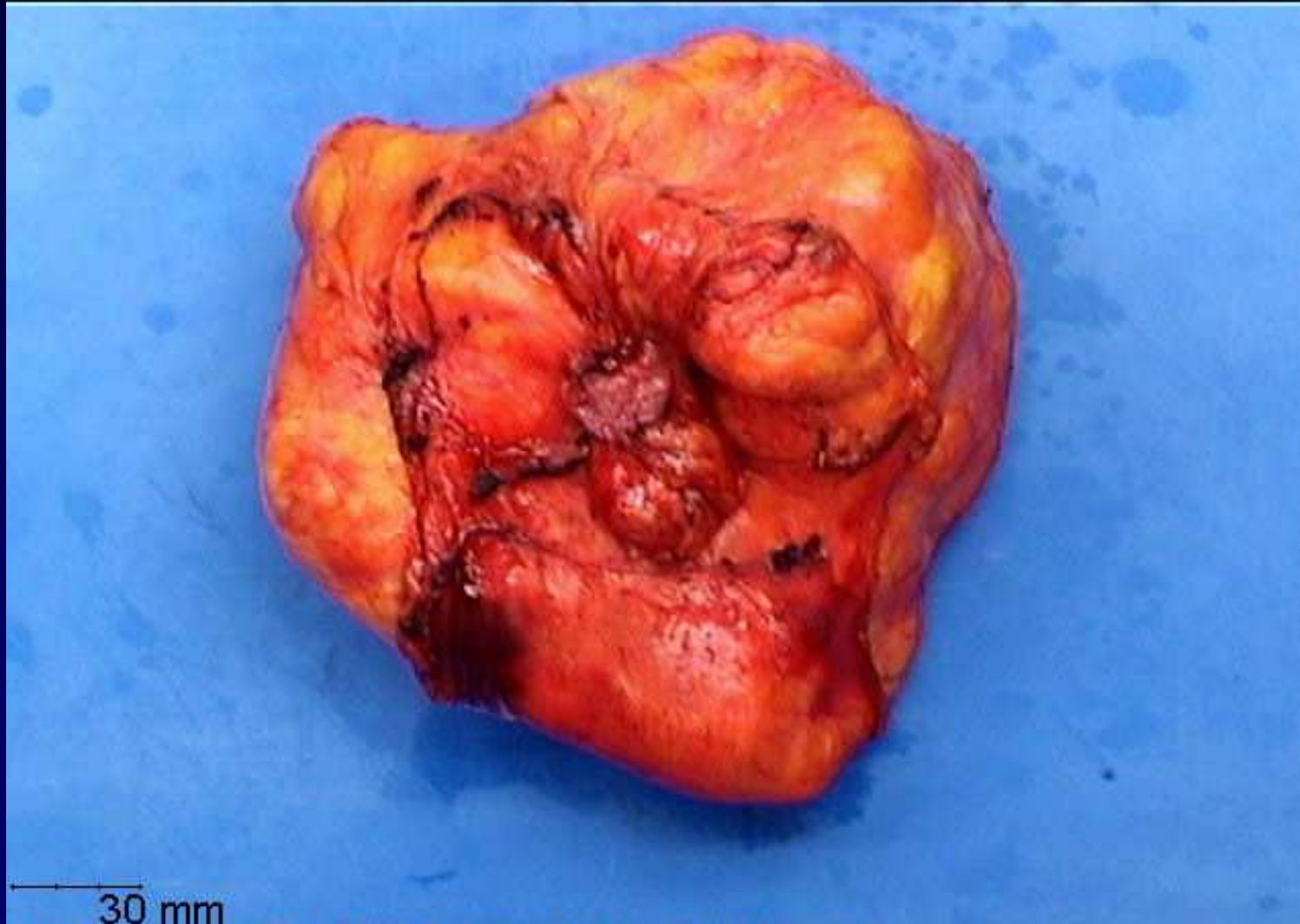
avec injection



Que est votre diagnostic ?



Exérèse par thoracotomie gauche
Masse encapsulée, de consistance ferme
adhérences à l'aorte et l'oesophage

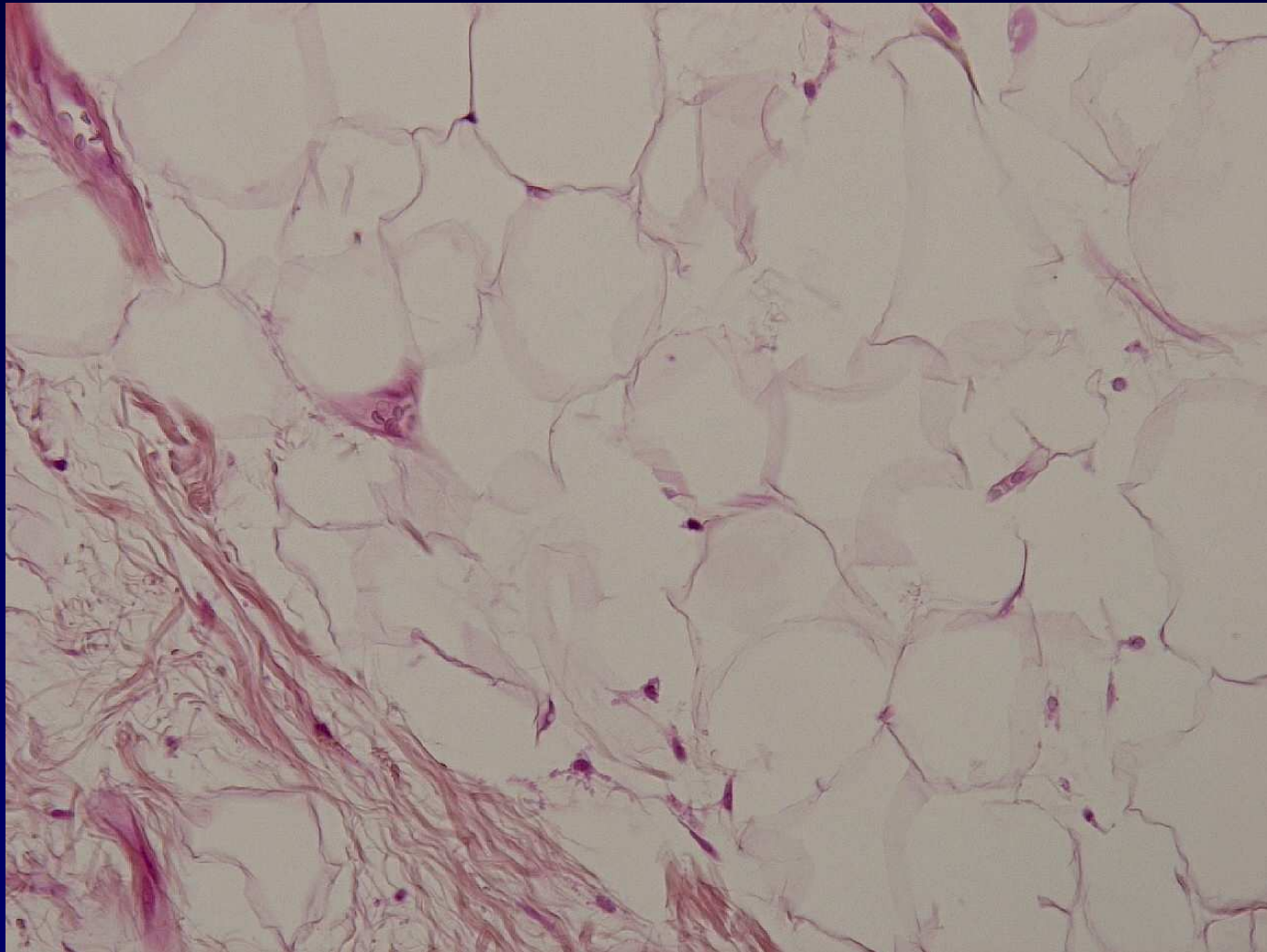




Adipocytes matures

Cloisons conjonctives fines, capsule fibreuse

Immunohistochimie MdM2 cdk4 négatifs





Diagnostic final

Lipome remanié



Discussion

Masses médiastinales graisseuses

- **Lipome**
- **Liposarcome** myxoïde, lipoma-like
- **Thymolipome**
- **Tératome**
- **Hernie diaphragmatique**